Lane Medical Library

ÜBER DEN EINFLUSS

DER

DURCHTRENNUNG MOTORISCHER NERVEN

AUF DIE

NARBENBILDUNG BEI EXTRAMEDIANEN BAUCHSCHNITTEN.

INAUGURAL-DISSERTATION

ZUR

ERLANGUNG DER DOKTORWÜRDE

DER

HOHEN MEDIZINISCHEN FAKULTÄT

DER

RUPRECHT-KARLS-UNIVERSITÄT

ZU

HEIDELBERG

VORGELEGT VON

P. ASSMY.

Gedruckt mit Genehmigung der medizinischen Fakultät zu Heidelberg

Dekan und Referent: Geh.Rat Prof. Dr. **CZERNY.**

TÜBINGEN 1899

VERLAG DER H. LAUPP'SCHEN BUCHHANDLUNG

ÜBER DEN EINFLUSS

DER

DURCHTRENNUNG MOTORISCHER NERVEN

AUF DIE

NARBENBILDUNG BEI EXTRAMEDIANEN BAUCHSCHNITTEN.

INAUGURAL-DISSERTATION

ZUR

ERLANGUNG DER DOKTORWÜRDE

DER

HOHEN MEDIZINISCHEN FAKULTÄT

DER

RUPRECHT-KARLS-UNIVERSITÄT

ZU

HEIDELBERG

VORGELEGT VON

P. ASSMY.

Gedruckt mit Genehmigung der medizinischen Fakultät zu Heidelberg

Dekan und Referent: Geh.Rat Prof. Dr. **CZERNY.**

TÜBINGEN 1899

VERLAG DER H. LAUPP'SCHEN BUCHHANDLUNG

Es ist mir eine angenehme Pflicht, meinem hochverehrten Lehrer, Herrn Geheimrat Czerny, für die gütige Ueberweisung der Arbeit und die hilfreiche Unterstützung bei derselben meinen Dank auszusprechen.

P. Assmy.

Digitized by the Internet Archive
in 2026

https://archive.org/details/IA40153719_0054

Sonderabzug aus **Beiträge zur klinischen Chirurgie.** XXIII. Band. I. Heft.

Wohl den hervorragendsten Platz in der modernen Chirurgie und operativen Gynäkologie nimmt die Eröffnung der Bauchhöhle durch Schnitt, die Laparotomie in ihren verschiedenen Formen ein. Im Beginn dieses Jahrhunderts nur in ganz vereinzelten Fällen und nur nach strengster Indikation ausgeführt, ist sie in den letzten drei Dezennien von den sogenannten grossen Operationen wohl die weitaus häufigste geworden und der Kreis ihrer Indikationen hat eine ungemeine Erweiterung erfahren. Mit dem Bauchschnitt zeigte sich nun eine Erkrankung innig verknüpft, welche bald das Interesse der Operateure in ganz aussergewöhnlichem Masse in Anspruch nahm; der Bauchbruch nach Laparotomie.

Die Beobachtung, dass die Bauchschnittnarbe sich nach einer gewissen Zeit dehnte und dadurch die Ursache einer Bauchhernie bildete, wurde jedenfalls schon sehr bald nach den ersten derartigen

Operationen gemacht, aber wegen der Schwere des Eingriffs, zu welcher die Beschwerden des entstandenen Bauchbruches in keinem Verhältnis standen, wurde wohl kein besonderes Gewicht darauf gelegt. Als jedoch die Häufigkeit der Bauchschnitte und mit ihr die der Hernien nach Laparotomie zunahm, widmete man diesem Punkte grössere Aufmerksamkeit und seit dieser Zeit verschwindet der Bauchbruch und die Bestrebungen ihn zu verhüten und zu beseitigen nicht mehr aus dem Programm der beteiligten Kreise.

Allgemein wird die Entstehung eines Bauchbruches nach Laparotomie auf eine Dehnung der Narbe zurückgeführt. Diese mangelnde Widerstandsfähigkeit der Narbe legte man der mangelhaften Vereinigung der Wundränder zur Last und suchte durch sorgfältige, mehr oder weniger komplicierte Naht mit sorgsam ausgewähltem, höchst mannigfach geartetem Material eine feste, dauerhafte Vernarbung zu erzielen.

Spencer Wells hat stets mit Seidenknopfnähten durch alle Schichten der Bauchwand genäht, und eine grosse Zahl von Operateuren folgt auch heute noch seinem Vorgang mehr oder weniger ausschliesslich. Modificierte Seidenknopfnähte wendete bis vor einiger Zeit Kehrer[1]) an (8-Naht). Eine ganz komplicierte Nahtmethode mit Seidenknopfnähten brachte O. Schäffer[2]) in Vorschlag. Olshausen, welcher jetzt ein Hauptvorkämpfer der Etagennaht ist, hat früher ebenfalls mit einer Zapfennaht durch alle Schichten seine Bauchschnitte vereinigt.

Die Etagennaht ist heute wohl mehr in Gebrauch. Sehr wechselnd ist ihre Ausführung je nach Wahl der einzelnen Schichten und nach Verwendung von resorbierbarem oder beständigem Material. Die Berliner Schule Olshausen-Winter[3]) legt das Hauptgewicht auf genaue Vereinigung der Fascien.

Die Knopfnähte werden meist mit Seide (eventuell nicht drainierender nach O. Schäffer) oder Fil de Florence ausgeführt, die versenkten Nähte mit Catgut verschiedener Art, Howitz[4]) empfiehlt Fishgut, Schede[5]) verwendet Silberdraht. Ein Amerikaner empfahl Känguruhsehnen. Kehrer nähte eine Zeit hindurch mit Eisendraht. Natürlich wird auch Seide versenkt.

1) Centralblatt für Gynäkologie 1896. Nr. 44.

2) Ibid. pag. 1022.

3) Bericht über die Verhandlungen der VI. Versammlung der deutschen Gesellschaft für Gynäkologie in Wien vom 5. bis 7. Juni 1895. (Centralblatt für Gynäkologie 1895).

4) Nord. med. Archiv 1893. Nr. 25.

5) Festschrift für Friedrich v. Esmarch 1893. Centralblatt für Gynäkologie 1893. Nr. 23.

Andere Forscher suchten durch Modifikationen des Schnittes das gleiche Ziel zu erreichen. Von ihnen hielt sich ein Teil mehr oder weniger streng an die Linea alba, einem anderen Teil jedoch erschien das gefässarme, fibröse Gewebe der weissen Linie zur Ausbildung einer guten Narbe nicht geeignet, sie griffen auf Horatio Storer's Plan einer extramedianen Schnittführung zurück und schnitten mit verschiedenen Modifikationen durch die muskulösen Bauchwandungen.

Die Art der Schnittführung ist Gegenstand sehr mannigfacher Veränderungen gewesen. Mc. Dowell machte seine erste Ovariotomie von einem Schnitt 8 cm links der Linea alba aus. Dorsey und Mercier[1]) schnitten ebenfalls seitlich, der erste kombinierte einen Längsschnitt mit einem Querschnitt, letzterer schnitt vom Rippenbogen zum Aussenrand des Rectus. Spencer Wells hielt sich stets streng im Gewebe der weissen Linie. Ihm folgen die meisten Operateure. Andere Operateure schneiden zwar in der Linea alba, eröffnen aber beiderseits die Rectusscheide (Lawson Tait's Lappenspaltung, Maydl[2]). Auch O. Schäffer schlägt dies einmal vor, er sucht dann eine neue Linea alba durch eine komplicierte Naht zu schaffen. Kehrer schneidet in nächster Nähe der weissen Linie durch Haut und vordere Rectusscheide, schont den Muskel, schneidet bis durchs Peritoneum und näht dann in Etagen (früher 8-Naht.) Der erste, welcher zielbewusst stets extramedian operierte, war Horatio Storer[3]). Neuerdings wurde die Methode wiederum empfohlen von O. Hagen[4]), Fritsch[5]), Abel[6]). Ferner machten Ziegenspeck, P. Müller und Flatau[7]) Versuche mit extramedianen Schnitten. Fred Kammerer[8]) schneidet am Aussenrand des Rectus, durchtrennt jedoch die hintere Rectusscheide einen Zoll weiter einwärts und vereinigt jede Schicht für sich. O. Schäffer[9]) hat eine Schnittführung oder vielmehr Vereinigungsmethode mittels gekreuzter Muskellappen angegeben.

Da jedoch trotz aller verwendeten Mühe immer wieder Bauchbrüche zur Entwicklung kamen, wenn auch in verminderter Häufigkeit (z. B. Statistik von Semmler[10]) unter Winter's Leitung zu-

1) Archiv für Gynäkologie. Bd. 45. pag. 558.

2) Wiener med. Presse 1886. Nr. 40.

3) Archiv für Gynäkologie. Bd. 45.

4) Centralblatt für Chirurgie 1884.

5) Bericht über die gynäkolog. Operationen des Jahrgangs 1891—92.

6) Archiv für Gynäkologie. Bd. 45. Heft 3 und Centralblatt für Gynäkologie 1897. pag. 802.

7) Archiv für Gynäkologie. Bd. 45.

8) Medical Record vom 11. Dez. 97.

9) Centralblatt für Gynäkologie 1896. p. 1218 und 1220.

10) Bericht über die Verhandlungen der VI. Versammlung der deutschen

sammengestellt), suchte man nach anderen ursächlichen Momenten für diese lästige Operationsfolge. Da man bei den Operationen der ausgebildeten Hernien sehr häufig Verwachsungen der Bauchnarbe mit Baucheingeweiden fand, so schöpfte man Verdacht, dass diese Stränge durch Zerren an der Narbe letztere schädigten, sie sukkulent und dehnbar machten, und suchte derartige unwillkommene Erscheinungen zu verhindern[1]).

Auch die Laparotomiebinde wurde von einigen Seiten beanstandet, da ihr Druck einen zerstörenden Einfluss auf das Narbengewebe ausübe, ein Einwand, der für Bandagen mit mehr halbkugelig geformten Pelotten sicher etwas für sich hat, der aber bei Binden mit flachem Bauchstück wohl nicht aufrecht erhalten werden kann.

Die fertige Narbe ist einer Reihe von Druck- und Zugwirkungen ausgesetzt, welche beständigen Schwankungen in ihrer Intensität unterliegen. Von innen her ruht, wie auf der ganzen Bauchwand, so auch auf der Laparotomienarbe der Bauchhöhlendruck, welcher beim Atmen und Sprechen kleineren, gleichmässigen, beim Schreien, Pressen oder Niesen grösseren, aber plötzlich an- und abschwellenden Schwankungen unterworfen ist, der jedoch bei anomalen Zunahmen des Bauchinhaltes, bei Gravidität, Tumoren oder Ascites auch längere Zeit hindurch auf grösserer Höhe verharren kann. Von den Seiten her wirkt der im Ganzen transversale Zug der schrägen und queren Bauchmuskeln auf die Narbe, eine Schädigung derselben, die um so kräftiger wirkt, als meist mit ihrer Steigerung eine solche des Bauchhöhlendruckes einhergeht.

Diesen beiden Kräften wirkt entgegen die elastische Bauchwand und die Kontraktionen der Mm. recti abdominis, falls nicht das Abdomen soweit gewölbt ist, dass die beiden Muskeln bei ihrer Zusammenziehung nach den Seiten gewissermassen abgleiten.

Die schwächste Stelle der Bauchwand bildet die Linea alba. Man beobachtet recht häufig nach einer Reihe von Geburten Spaltbildungen in der weissen Linie (Rectusdiastase), auch ohne vorherige Durchtrennung auf operativem Wege bilden sich in diesem wenig widerstandsfähigen Gewebe Bauchbrüche aus. Dass nach operativer

---

Gesellschaft für Gynäkologie in Wien vom 5. bis 7. Juni 1895. Centralblatt für Gynäkologie 1895. p. 780 ff.

1) Waitz. Ueber den Einfluss innerer Darmverwachsungen nach Laparotomien auf die Entstehung von Bauchbrüchen. Centralblatt für Chirurgie 1893. pag. 646.

Zerstörung der Faserkreuzung der Linea alba die Narbenbildung in dem gefässarmen Gewebe nur mangelhaft vor sich ginge, betonen die Anhänger der extramedianen Laparotomie. Aber leider rechtfertigt auch die extramedian in gut ernährtem Gewebe gelagerte Narbe die in ihre Beständigkeit gesetzten Hoffnungen nicht, auch sie lässt Bauchbruchbildung zu. Es müssen noch andere Momente in Betracht kommen bei der Bruchbildung in einer extramedianen Laparotomienarbe, als bei demselben Vorgang bei einer Narbe der Linea alba, in welcher Neigung zu sogar spontaner Bruchbildung besteht.

Wenn allein die Narbendehnung den Bruch verschuldet und diese Bauchbruchart den Namen Hernia cicatricialis zu Recht führen soll, muss ein Bauchbruch nach extramedianer Laparotomie folgenden Befund darbieten. Die gedehnte Narbe muss die äussere Bedeckung, die Bruchhülle, das Peritoneum, sei es frei, sei es mit der Narbe verwachsen, den Bruchsack bilden; die Bruchpforte müsste bei Operation im Rectus beiderseits aus Teilen dieses Muskels, bei Schnitt am Aussenrand des Rectus medial aus Rectus, lateral aus Fasern der schrägen und queren Bauchmuskeln oder ihren Sehnen, bei mehr lateral oder schräg geführtem Schnitt beiderseits aus Teilen dieser Muskeln bestehen. Nun ergiebt jedoch die Untersuchung eines Bauchbruches nach extramedianer Laparotomie meist einen anderen Befund. Die Narbe erscheint gedehnt, oft papierdünn und ektatisch, aber sie bildet nicht allein die äussere Bedeckung des Bruches, neben ihr findet sich normale, nicht narbige Bauchhaut, der Vorwölbungsprozess hat also die Grenzen des Narbengewebes überschritten und das benachbarte Gewebe in Mitleidenschaft gezogen. Bei der Operation derartiger Hernien wird meist ein Stück der Bruchwandungen excidiert, weil es entweder überflüssig erscheint oder wegen zu geringer Dicke keine Garantie für feste Verwachsung bietet. Jedoch scheinen weder diese Stücke, noch die Ränder der Bruchpforte jemals genauer auf die Art des sie zusammensetzenden Gewebes untersucht worden zu sein, wenigstens konnte Verfasser keine Notiz über dahingehende Untersuchungen in der Litteratur auffinden. Im Dezember 1897 nun wurde durch die Güte des Herrn Geheimrat Czerny dem Verfasser Gelegenheit geboten, derartige excidierte Stücke von einem unten näher mitgeteilten Fall zu untersuchen. Das Ergebnis kann zur Stütze einer Anschauung von der Entstehungsweise des Bauchbruches nach extramedianer Laparotomie dienen, welche Herr Geheimrat Czerny schon seit längerer Zeit gewonnen hat, eine Anschauung, welche

auch Lennander[1]) teilt. Auch Kocher[2]) spricht in seiner Operationslehre bei der Behandlung der extramedianen Bauchoperationen eine ähnliche Ansicht aus.

Die Annahme ist folgende: Bei extramedianer Schnittführung parallel oder wenigstens annähernd parallel zur Linea alba werden die den M. rectus abdominis versorgenden Nerven, die Endäste der entsprechenden Intercostalnerven durchtrennt. Da ein Nervenaustausch über die Linea alba hin nicht stattfindet, ein Eintreten benachbarter Intercostalnerven aus anatomischen Gründen sehr fraglich, bei einiger Länge des Schnittes für die mittleren Abschnitte sicher nicht möglich ist, so verliert der medial vom Schnitt gelegene Teil des Rectus seine Innervation, er wird gelähmt (Kocher) und atrophiert (Czerny und Lennander). Der weitere Verlauf der Bruchbildung dürfte vielleicht der sein, dass die atrophierende und damit weniger widerstandsfähige Stelle der Bauchwand bei Steigerungen des Bauchhöhlendruckes vorgewölbt wird, wie bei einer halbseitigen Facialislähmung die gelähmte Wange beim Blasen mit geschlossenem Munde segelartig aufgebläht wird. Es verliert ferner die Narbe auf ihrer medialen Seite mehr und mehr ihren Stützpunkt, da die atrophierende Muskelpartie dieser Seite ihr denselben nicht bieten kann. Bei etwaigen Zusammenziehungen der schrägen und queren Bauchmuskeln wird diese Stelle, an welcher zwei Gewebe von herabgesetzter Festigkeit zusammenstossen, wohl zuerst nachgeben. Nun kann der Bauchhöhlendruck noch kräftiger einsetzen, es dehnt sich die Grenzpartie, der atrophierende Muskelabschnitt, auch die Narbe dehnt sich und zieht, da die Muskelscheiden des lateralen Rectusabschnittes fest mit der Narbe verwachsen sind, auch noch ein mehr oder weniger grosses Stück des normalen Muskels mit in den Vorwölbungsprozess hinein.

Dieser oder wenigstens ein ähnlicher Hergang scheint bei dem oben angeführten Fall stattgehabt zu haben, dessen Krankengeschichte und Untersuchungsergebnis hier einzufügen gestattet sein möge.

Frau Sp. trat am 18. Mai 96 in die chirurgische Klinik zu Heidelberg ein, um Hilfe zu suchen gegen Beschwerden, welche die klinische Diagnose Cholelithiasis, Verlegung des Ductus choledochus durch einen Gallenstein rechtfertigten. 27. Mai wurde in Morphium-Chloroformnarkose die Operation durch Hrn. Dr. Marwedel ausgeführt. Ein Längsschnitt

1) Lennander. Ueber den Bauchschnitt durch eine Rectusscheide mit Verschiebung des medialen oder lateralen Randes des Musculus Rectus. Centralblatt für Chirurgie 1898. Nr. 4.

2) Kocher. Chirurgische Operationslehre. Jena. Gustav Fischer 1897.

am Aussenrand des rechten M. rectus abdominis legte die mässig gefüllte Gallenblase frei. Aus der eröffneten Gallenblase wurden ein grosser und drei kleine Cholestearinsteine entfernt. Dann wurde mit 6 Silkwormknopfnähten die Gallenblase in der Wunde befestigt, die übrige Wunde mit Seidennähten nach Spencer Wells geschlossen, Die Gallenblase wurde drainiert. Heilung per primam intentionem. Entlassung 20. VI. 96.

3. VII. 97. erschien Frau Sp. wiederum, weil die früheren Beschwerden nach etwa einem halben Jahre sich wieder eingestellt und die frühere Höhe erreicht hatten. Die frühere Operationsstelle war verdünnt, gedehnt und vorgebuchtet, es hatte sich eine Hernia abdominalis gebildet. Die Krankengeschichte sagt nun: „Schon bei der Betrachtung der Bauchnarbe fiel es auf, dass der Rectus abdominis in der ganzen Länge des Schnittes rechts und links von der Narbe atrophisch war und dass daher hier eine Narbenektasie bestand. Diese Beobachtung wurde bestätigt durch die Incision in der Mitte der Narbe (Operation 5. XII. 97 durch Herrn Geheimrat Czerny) in der alten Länge, wobei sich rechts und links von derselben keine Andeutung mehr von Muskulaturgewebe, sondern bloss die Muskelscheide des Rectus vorfand, von der zu beiden Seiten ein lanzettförmiges Stück zur Untersuchung excidiert wurde". Es bestanden flächenhafte Adhäsionen der gedehnten Narbe mit Netz, sowie der Gallenblase mit Duodenum und Colon transversum. Bei dem Versuch, die Gallenblase vom Duodenum zu lösen, riss letzteres dicht an der Uebergangsstelle des Cysticus in die Gallenblase ein. Dieser Riss wurde bis zur Valvula Vateri erweitert. Hier sass unter der Schleimhaut ein würfelförmiger Stein von 1,5 cm Seitenlänge, welcher entfernt wurde. Anlegung einer Anastomose der Gallenblasenkuppe mit dem Duodenum mittels 5 hinterer Seidenknopfnähte und 2 Reihen vorderer Seidenknopfnähte, in der ersten Reihe 5, in der zweiten 4 Nähte. „Wegen der starken Narbenektasie wurden die beiden Ränder der Scheide des Rectus für sich isoliert mit Catgutknopfnähten vereinigt und darüber die Haut mit fortlaufenden Seidennähten geschlossen, bis auf Jodoformgazedrains, welche von der untersten Stelle des Duodenums nach aussen geleitet wurden." Glatte Heilung.

Soweit die Krankengeschichte. Die beiden excidierten Stücke von ca. 6 cm Länge, 1 cm Breite und etwas geringerer Dicke erhielt Verfasser zur Untersuchung. Dieselbe ergab, dass das mediale Stück nur aus Narbengewebe bestand, während im lateralen Stück Muskelfasern vorhanden waren. In das Querschnittpräparat ragte ein Muskelbündel mit normalen Fasern hinein, welches mit ganz scharfer Grenze endigte. Begrenzt wurde dies Bündel nach oben und unten von parallel gefasertem Bindegewebe. Jenseits dieser Bindegewebszüge lagen oben und unten teils quer, teils schräg durchschnittene Muskelbündel von sehr verschiedenem Querschnitt in Mitten von gewuchertem, regellos gelagertem Bindegewebe. Während die eine Seite des Muskelbündels durch den Schnitt scharf abgetrennt erschien, hörte die andere Seite zwar ebenfalls gut ab-

gegrenzt auf, aber weiterhin fanden sich doch noch einzelne ganz atrophische Faserquerschnitte in regellosem, von Gefässen durchzogenem Bindegewebe eingesprengt. Diese gesondert liegenden Fasergruppen wurden vielleicht bei der stumpfen Durchtrennung des Muskels von dem übrigen Muskel abgelöst und in den Bereich der Narbe hineingezogen. Noch etwas weiter war nur Bindegewebe sichtbar.

Dieser Befund ergab somit, dass medial vom Schnitt das Muskelgewebe verschwunden war, dass lateral dagegen solches noch sich erhalten hatte, wenn auch in ganz geringer Ausdehnung. Die Keilform des Querschnitts jedoch mit lateral gekehrter Basis liess auf ein allmähliches Dickerwerden des Muskelgewebes weiter lateral schliessen.

Um festzustellen, ob die Durchtrennung der den Rectus versorgenden Nerven diesen Muskel zur Atrophie zu bringen vermag, wie es für Muskeln anderer Körpergebiete schon lange festgestellt ist [1]), und ob und welcher Zusammenhang zwischen dieser Atrophie, der Narbendehnung und Bauchbruchbildung besteht, wurde eine Reihe von Tierexperimenten angestellt.

Als Versuchstier wurde aus äusseren Gründen das Kaninchen gewählt. Nach möglichst vollkommener Entfernung der Haare und gründlicher Desinfektion wurde seitlich der Linea alba etwa in der Mitte des Rectus der betreffenden Seite ein Schnitt durch sämtliche Schichten der Bauchwand einschliesslich des Peritoneum geführt und zwar so lang, dass mindestens ein Muskelabschnitt zwischen zwei Inscriptiones tendineae völlig durchtrennt wurde.

Als Nahtmethoden kamen in Anwendung: in der Mehrzahl der Fälle die Seidenknopfnaht nach Spencer Wells, einigemale Kehrer'sche 8-Nähte, und einigemale fortlaufende Catgutnaht durch Peritoneum und Muskelschicht mit fortlaufender Seidennaht durch Haut und vorderes Blatt der Rectusscheide. Möglichst streng trocken-aseptisch wurde operiert, als Verband kam Watte-Kollodiumverband in Anwendung. Die Nähte wurden nach 7—10 Tagen entfernt.

In einigen Fällen wurde der aseptische Verlauf dadurch beeinträchtigt, dass die Tiere den Verband zernagten und zerkratzten und damit Infektionskeimen Eingangspforten öffneten. In drei Fällen musste infolgedessen zur Sekundärnaht geschritten werden. Getötet wurden die Tiere

1) Erb. Bemerkungen über die sogen. wachsartige Degeneration der quergestreiften Muskelfasern. Virchow's Archiv. Bd. 43. p. 108. — Babinski. Des modifications que présentent les muscles à la suite de la section des nerfs qui s'y rendent. Comptes rend. T. 98. Nr. 1 (Jahresbericht etc. 1884. I. p. 273). — Ed. Krauss. Histologische und chemische Untersuchungen nach Tenotomie und Neurotomie. Virchow's Archiv. Bd. 113. p. 315.

in Zwischenräumen von etwa 12—14 Tagen, das erstsecierte Tier war vor einem Monat operiert, das letzte vor 6 Monaten.

In den Präparaten waren enthalten ein Stück des gesunden Rectus, die Linea alba, der operierte Rectus und gewöhnlich noch Teile der schrägen Bauchmuskeln. Die Haut wurde entfernt, da sie stets frei über ihrer Unterlage verschieblich und die Narbe oft nur äusserst schwer in ihr auffindbar war. Fixiert wurden die Präparate in Müller'scher Flüssigkeit, dann mit Müller-Sublimatlösung, ein Teil mit Müller-Osmiumsäurelösung. Gehärtet wurde mit Alkohol aufsteigender Konzentration und eingebettet in Celloidin. Geschnitten wurde 15—20 μ dick mit einem Jung'schen Schlittenmikrotom, gefärbt mit Ehrlich'schem Hämatoxylin und Eosin, einzelne Präparate nach van Giesson, die Osmiumpräparate wurden teilsweise mit Karmin gegengefärbt. Sämtliche Präparate wurden in Kanadabalsam eingelegt und mit einem Zeiss'schen Mikroskop untersucht.

Alle Präparate genauer zu beschreiben, würde wenig Interesse haben. Ausser dem jüngsten und einem der ältesten sei es gestattet, einige Präparate zu beschreiben, deren Befund sehr prägnant auf einen anderen Vorgang als eine primäre Narbendehnung bei der Bauchbruchbildung hinzudeuten scheint.

Kaninchen Nr. 70. Operiert 16. I. 98. Zwei Etagennähte. Beim Entfernen der Nähte zeigen sich oberflächliche Hautnekrosen als Folgen des Kollodiumverbandes. Die Wunde ist fest verheilt. Sektion 18. II. 98. Hautnarbe wenig deutlich, Haut frei verschieblich. Bei Eröffnung der Bauchhöhle zeigen sich keine Adhäsionen. Peritoneum mit der Narbe verwachsen. Einige Catgutfäden sind noch erhalten. Die Narbe ist von einem Gefässkranz umgeben und von feinen Gefässreisern durchzogen. Der Rectus erscheint nicht verbreitert, sein medialer Teil etwas mehr transparent.

Mikroskopischer Befund: Auf der nicht operierten Seite normales Muskelgewebe mit gleichmässigen polyedrischen Querschnitten, regelmässiger Felderung und glatten Kontouren, randständigen Kernen (2—4 an jedem Querschnitt). Im interfibrillären Gewebe einzelne Zellen. Quer- und längsdurchschnittene Gefässe enthalten Blutkörperchen. Auf der operierten Seite erscheint der Rectus medial vom Schnitt in seiner Dicke auf fast die Hälfte reduciert. Ziemlich weit lateral zeigt sich jederseits der Muskelscheide eine homogene, rundliche Masse mit ausgezackten Rändern in Mitten einer kleinzelligen Infiltration: Querdurchschnittene Catgutfäden. An dieser Stelle zeigt sich die Muskelsubstanz an einer Stelle vollkommen, an einer zweiten in geringer Entfernung weniger vollkommen unterbrochen und durch zellreiches Gewebe ersetzt. Die vollkommene Lücke dürfte der Schnittstelle, die unvollkommene der Umgebung eines Stichkanals der fortlaufenden Catgutnaht entsprechen. Andere Präparate zeigen an der entsprechenden Stelle die getroffene Schlinge des Catgutfadens.

Das Muskelgewebe ist verändert. Dicht an der weissen Linie sind die Fasern kaum halb so dick wie normal. Mehr lateral treten zwischen diesen Fasern andere auf, welche teils den normalen an Dicke gleichkommen, teils sie übertreffen. Ihre Gestalt ist teils kreisrund, teils unregelmässig polyedrisch im Querschnitt; die Fasern der Umgebung haben eigentümliche Formen, dreieckig, schmal, oval, angenommen, sie machen den Eindruck, als seien sie zusammengedrängt (Tafel II, Fig. 1). Noch weiter lateral sind Fasern mit normalem Querschnitt, zwischen schmaleren und vergrösserten sichtbar. Zwischen den erwähnten Muskellücken ist das Gewebe gleichfalls verändert. Lateral von der als Stichkanal angesprochenen Lücke sind noch einige veränderte Faserquerschnitte sichtbar, dann schliesst sich normales Muskelgewebe an. Ausser in Grösse und Form sind die Fasern auch in ihrer Struktur verändert. Die Felderung der einzelnen Fasern ist unregelmässig und verwischt. An einzelnen Fasern scheint das Sarkolemma durchbrochen zu sein, sie sehen wie angenagt aus, die Lücken sind von feinkörnigen Massen erfüllt. Einige der grossen Faserquerschnitte erscheinen geteilt. Die eine Seite ist gut gefärbt, während die andere wenig Farbstoff aufgenommen hat und granuliert aussieht. An einigen Fasern lassen sich ganz deutlich teils glatt teils unregelmässig umgrenzte Hohlräume mit und ohne gekörnten Inhalt erkennen.

Die Muskelkerne sind nicht vermehrt, jedoch liegen sie teilweise im Inneren der Faser und erscheinen durchweg stark vergrössert. Riesenzellen, Kernzellen und Muskelzellenschläuche waren nicht auffindbar. Im interfibrillären Gewebe liegen massenhaft Zellen, die Gewebsleisten erscheinen verbreitert. Die den operierten Muskel durchziehenden Gefässe sind normal weit und mit Blutkörperchen gefüllt.

Der Befund bei Nr. 70 entspricht dem Bild einer Muskelatrophie nach Nervendurchschneidung, wie es auch Nathan[1]) und Rindskopf[2]) gezeichnet haben. Jedoch möchte Verfasser die grossen Fasern eher für Produkte einer Quellung auffassen, die in degenerierenden Fasern aufgetreten ist. Ebenso glaubt Verfasser die gefundenen Hohlräume als Vakuolen ansprechen zu dürfen. Die Veränderungen des Muskelgewebes zwischen Schnitt- und Stichkanal sind wohl der Läsion durch Einschnürung zur Last zu legen. Eine Erklärung der Atrophie noch weiter lateral soll weiter unten versucht werden.

In den folgenden Präparaten findet sich stets der mediale Muskelabschnitt atrophisch, oft jedoch nicht in so hohem Grade, wie man nach der verflossenen Zeit hätte erwarten sollen.

Das Präparat des Kaninchens 183 ist in mehrfacher Beziehung interessant. Operation 15. I. 98. Kehrer'sche 8-Naht. Sektion 14. III. 98.

1) Nathan. Ueber das Verhalten der Muskelfasern in Bezug auf Vakuolenbildung und Hypertrophie nach Nervendurchschneidung. Diss. Bonn 1889.

2) C. Rindskopf. Diss. gleichen Titels. Bonn 1890.

Keine Adhäsionen, starke Gefässentwicklung in der Narbe. Operierter Rectus scheint etwas breiter, in seiner mittleren Partie mehr transparent. Mikroskopisch: Schnittstelle weit lateral gelegen, schwer kenntlich. Medial der von unregelmässigem Gewebe gefüllten Schnittstelle zeigen sich parallel faserige, dicht aufeinander liegende Bindegewebszüge, welche stark gedehnt erscheinen. Jedoch beweisen einzelne teils quer, teils längsgetroffene, zwischen beiden Bindegewebszügen gelagerte Muskelfasern, dass die gedehnte Stelle nicht zur Narbe, sondern zum Bereich des Muskels gehört. Näher der Linea alba wird der Rectus wieder voluminöser, er enthält reichlich Fasern, die aber etwa nur $^1/_5$ Durchmesser der normalen Fasern erreichen. Die Volumzunahme ist durch eine beträchtliche Wucherung des Bindegewebes herbeigeführt.

Auch in diesem Präparat findet sich lateral von der Schnittfläche eine ausgeprägte Muskelatrophie.

Kaninchen 97, operiert 12. I. 98, seciert 18. III. 98 zeigt ähnliche Befunde. Es fehlt die laterale Atrophie. Die Narbe ist gut ausgebildet, nicht gedehnt, der mediale Rectusteil atrophisch. Das Präparat zeigt deutlich, dass die Dehnung nicht in der Narbe, sondern im Bereich des atrophischen Muskels beginnt (Taf. II, Fig. 2).

Eines der am längsten am Leben erhaltenen Tiere ergab folgenden Befund: Kaninchen S. I., operiert 29. XI. 97; am 4. XII. Wunde reaktionslos. Dann kratzte sich das Tier, es trat Eiterung ein und später wurde die auseinandergewichene Haut durch Sekundärnaht geschlossen. Sektion 18. IV. 98. Bemerkenswert ist eine sehr feste Adhäsion zwischen Narbe und Blinddarm, welche im Präparat sichtbar ist. Mikroskopisch: Schnittstelle lässt sich schwer genau erkennen, die einzelnen Schichten sind gegeneinander verschoben. Sicher medial vom Schnitt findet sich stark atrophischer Muskel, nach der Linea alba hin wird die Muskellage immer dünner, löst sich in einzelne Fasern auf und es liegen zwischen den immer näher aneinander rückenden Muskelscheiden nur noch massenhaft Kerne mit spärlichen, schattenhaften Faserquerschnitten und einige mit Blutkörperchen gefüllte Gefässquerschnitte. Ganz nahe der Linea alba zeigt nur noch ein von wenigen Kernen erfüllter Spalt die Lage des Muskels an.

Beim Kaninchen tritt also nach diesen Versuchen, welche an 12 Kaninchen angestellt wurden, Atrophie des medialen Teiles des Rectus ein nach Schnitt parallel der Linea alba im Muskel selbst. Da der mikroskopische Befund sich mit den Befunden von Nathan und Rindskopf im Grossen und Ganzen deckt, glaubt Verfasser berechtigt zu sein, die gefundene Atrophie als durch Nervendurchschneidung veranlasst anzusehen. Die Frage, ob und in welcher Weise diese Atrophie die Bauchbruchbildung begünstigt, muss nach den angeführten Daten in dem Sinne beantwortet werden, dass die

atrophierende, mediale Muskelpartie nicht im Stande ist, den auf sie einwirkenden Schädlichkeiten Stand zu halten, sie weicht aus. Dadurch wird nun in hervorragendem Masse die Uebergangsstelle der Narbe in den atrophischen Muskelteil als Ort geringsten Widerstandes geschädigt. Hier tritt zuerst eine Dehnung auf, dann werden einzelne Fasern und Faserbündel des angrenzenden atrophischen Muskels auseinandergezerrt und nur ihre Lage zwischen den verdünnten und gedehnten Muskelscheiden beweist, dass nicht Narbengewebe hier gedehnt wurde, sondern dass die Dehnung den atrophischen Muskel betroffen hat. (Vergl. Taf. II. Fig. 2.) Die Narbe wird wenig verändert. (Kaninchen 97. 183. auch S. I.)

Es erübrigt noch die Erklärung des Zustandekommens der in mehreren Fällen festgestellten Atrophie der lateral zunächst am Schnitt gelegenen Muskelpartie. In einigen Fällen könnte man eine Läsion durch die Nähte annehmen [1]). Bei anderen Fällen könnte man den Druck zur Erklärung heranziehen, den die beiden mit der Narbe fest verwachsenen Muskelscheiden bei der später erfolgenden Narbendehnung und dem Vorwölbungsprozess naturgemäss auf den zwischenliegenden Muskel ausüben müssen. Es lässt sich jedoch diese Erscheinung recht wohl aus den anatomischen Verhältnissen des Kaninchenrectus erklären. Dieser Muskel wird von 6 Inscriptiones tendineae durchzogen, welche in einem Winkel mit schwanzwärts gerichtetem Scheitel verlaufen (s. Figur 1). Jedes der so gebildeten Myomere wird von einem Nervus intercostalis innerviert, dessen Durchschneidung Atrophie des betreffenden Muskelabschnittes hervorruft. Nach Durchscheidung eines Intercostalnerven hart an der Rippe fand sich der zugehörige Abschnitt des Rectus genau zwischen seinen zwei Inskriptionen völlig atrophisch vor (schon nach 1 Monat). Bei der Schnittrichtung AB werden die Nerven 1 und 2 vollkommen durchtrennt. Nerv 3 fällt nicht mehr in den Schnitt, obwohl ein Teil seines zugehörigen Muskelabschnittes durchtrennt wird. Der Schnitt durchschneidet jedoch auch die Aestchen a und b des 1. Nerven, welche einen Teil des schraffierten Muskelfeldes im Myomer 1 versorgen. Es atrophiert mithin nicht nur die punktierte Stelle des 1. Myomer, sondern auch ein kleiner Teil des lateral gelegenen nicht

1) Lauenstein spricht in einer Veröffentlichung: Bemerkungen zu dem Thema der Bauchdeckennaht etc. (Centralblatt für Gynäkologie 1897 p. 945) von eigentümlichen Bauchbruchbildungen seitlich der früheren Narben und schreibt die Schuld an ihrer Ausbildung der Schnürwirkung der Schede'schen Silberdrahtnaht zu.

schraffierten Muskelteils: Ein Präparat in Lage I würde mithin sowohl medial atrophischen Muskel zeigen, wie auch lateral einige,

Fig. 1.

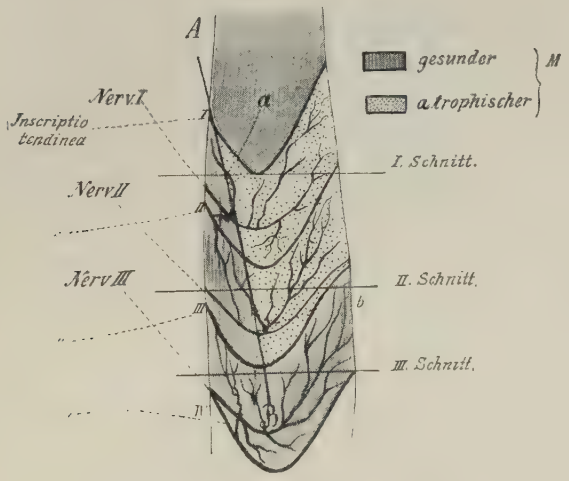

Fig. 1 zeigt 3 Myomere eines M. rectus des Kaninchens (schematisch). Die hakenförmigen Striche bezeichnen die Inscriptiones tendineae. Rechts bildet die Linea alba, links der Aussenrand des Rectus die Muskelbegrenzung. Jedes Myomer wird von einem Nervus intercostalis versorgt (Nerv. I, II, III). A B bedeutet die Richtung eines Schnittes, wie solche in den Tierexperimenten zur Verwendung kamen. Der Schnitt durchtrennt Nerv I und II völlig, auch Nervenzweig a und b in Myomer I und II. Nerv III wird vom Schnitt nicht berührt. Die Linien mit der Bezeichnung Schnitt I, II, III deuten die Lage mikroskopischer Querschnittpräparate an, deren Eigentümlichkeiten im Text erläutert sind.

wenn auch wenige atrophische Fasern zeigen können.

Durch die eigentümliche Anordnung der Muskelabschnitte sind auch einige Präparate zu erklären, deren Aussehen zuerst durchaus nicht den sonst gemachten Erfahrungen entsprach. Ein Präparat zeigte z. B. zunächst der Linea alba ein Stück völlig normales Muskelgewebe, dann lateral atrophischen Muskel, dann die Narbe und weiterhin wieder normalen Muskel. Ein Blick auf Myomer 2 und 3 mit der Präparatlage entsprechend II erklärt dieses Verhältnis; Das normale Stückchen Muskel dicht an der Linea alba gehört dem 3. Myomer an, dessen Nerv vom Schnitt nicht getroffen wurde, das daher nicht der Atrophie anheimgefallen war. Noch mehr frappierte der Befund eines Präparates von der Lage III. Im völlig gesunden Muskel lag die Schnittstelle, auf keiner Seite war Atrophie zu bemerken, das ganze Präparat gehörte einem Myomer an, dessen Nerv

zufällig nicht in den Schnitt gefallen war. Diese Befunde beweisen deutlich, dass die Atrophie nur auf der Nervendurchtrennung beruht.

Ob eine beim Menschen vom Verfasser vorgefundene eigenartige Eintrittsweise des Nerven in den Muskel (s. Fig. 3), welche ebenfalls die laterale Atrophie zu erklären geeignet wäre, auch beim Kaninchen sich findet, konnte nicht festgestellt werden.

Ohne Weiteres sind natürlich die Folgerungen aus den Kaninchenexperimenten nicht auf den Menschen übertragbar, da die anatomischen Verhältnisse doch sehr verschieden sind. Durch genaue Präparation der betreffenden Region an mehreren Leichen, welche durch gütiges Entgegenkommen der Herren Geheimrat Arnold und Geheimrat Gegenbaur ihm zur Verfügung standen, suchte Verfasser diese Verhältnisse klarzustellen. Es ergab sich folgendes (s. Fig. 2 Seite 123).

Der Rectus wird innerviert von den Nervi intercostales VI—XII. Die beiden obersten Nerven durchbohren die Zwischenrippenmuskeln und treten von hinten her in den Rectus ein, um ihn und die ihn bedeckende Haut zu versorgen. Nervus intercostalis VIII—X teilen sich an der Umbiegungsstelle ihrer Rippe zum Brustbein in mehrere Zweige.

Der Hauptzweig verläuft auf dem Transversus abdominis fast genau transversal zum Rectus, ein weiterer Zweig vereinigt sich meist mit einem Ast des nächsten Nerven zu einem neuen, nun auch zum Rectus ziehenden Nervenstämmchen. Kleinere Zweigchen senken sich sowohl vom Hauptstamm, wie von den Aesten in den Transversus ein. Nervus XI. sendet seinen Hauptzweig schräg abwärts zum unteren Dritteil des Rectus, und Nervus XII verläuft etwa parallel dem Ligamentum Poupartii. Ob zwischen beiden ebenfalls Schlingenbildung vorkommt, wurde nicht genau festgestellt, die Spaltung des Hauptstammes in zwei sich wieder vereinigende Aeste lässt jedoch vermuten, dass vielleicht ein dünner Faden zu N. XI hin sich der Beachtung entzog. Dieser Faseraustausch findet dicht am Rippenbogen, auf dem muskulösen Teil des Transversus, lateral der Spiegel'schen Linien statt. Von nun an verlaufen sämtliche Nerven ohne Zweige abzugeben auf der Transversusaponeurose entlang bis zu der Stelle, wo die Sehne des Musc. obliquus internus mit der Rectusscheide und der Transversusaponeurose verschmelzen. (Die Sehne des Musc. obliquus externus verschmilzt getrennt mit der vorderen Rectusscheide.) Durch diese Verschmelzung entsteht am Aussenrand des Rectus gewissermassen eine Leiste aus sehnigem Gewebe (siehe Fig. 2 und 3), welche von den Nerven durchsetzt wird. Diese verlaufen hier in einem Kanal, in welchem sie sich zwar in der Nervrichtung in geringen Grenzen verschieben lassen, dessen Wände jedoch eine Verlagerung kopf- oder fusswärts verhindern. Diese Verlaufsart schützt die Nerven vor Kompression bei der Kontraktion der

Muskeln, der sie sonst bei freiem Verlauf zwischen den sehnigen Platten ausgesetzt wären.

Fig. 2.

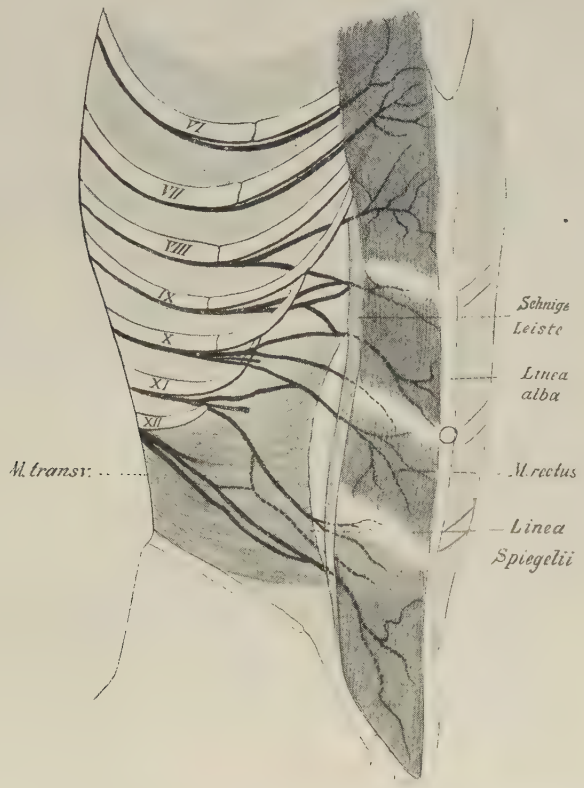

Fig. 2 stellt schematisch den Verlauf der in Betracht kommenden Nn. intercostales dar. Die abgeschnittenen Nervenstümpfe am Rippenrand sollen die abgetrennten Zweige für die schrägen Bauchmuskeln darstellen. Die Nerventeile verlaufen hinter bezw. im M. rectus; der punktierte Nervenstamm zwischen N. XI und XII soll einen etwa übersehenen Nerv darstellen. Die Zeichnung wurde aus 4 anatomischen vom Verf. hergestellten Präparaten zusammengestellt.

Fig. 3.

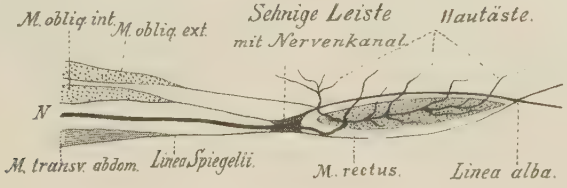

Fig. 3 giebt schematisch die Verlaufsweise eines N. intercostalis und seinen Eintritt in den M. rectus beim Menschen wieder.

In die Rectusscheide hineingelangt, tritt nun der Nerv nicht sogleich in den Muskel ein, er verläuft erst ein kurzes Stück zwischen hinterer Restusscheide und Muskel, um sich dann erst in den Muskel einzusenken. (Siehe Fig. 3.) In einigen Fällen konnten allerdings kleine Aeste dargestellt werden, welche sofort in den Muskel eintraten, der Hauptast jedoch nahm den eben beschriebenen Weg. Auf diese Weise entgeht der Nerv den Zerrungen, welche ihn bei der Kontraktion des Rectus infolge der dabei stattfindenden Verschmälerung treffen müssten, falls er von der Aussenkante her in den Rectus einträte.

Diese Eintrittsweise würde bei einem Schnitt lateral der Eintrittsstelle eine eventuelle Atrophie lateral vom Schnitt erklären, da die versorgenden Aeste dieses Rectusabschnittes durchtrennt werden.

Der Hauptunterschied im Bau des Rectus beim Menschen und beim Kaninchen liegt in dem Verhalten der Inskriptionen. Beim Kaninchen durchsetzen dieselben den Rectus in seiner ganzen Dicke, sie zerlegen ihn in einzelne, völlig isoliert innervierte Myomere. Beim Menschen hingegen variieren die Inskriptionen nicht nur an Zahl, sie durchsetzen auch bald nur hinten, bald nur vorn einen Teil des Muskels. Nur die Nerven, die erst im Muskel in ihre Endäste sich teilen, deuten noch auf die Metamerie hin.

Dies Verhalten ist für die behandelte Frage wichtig. Wenn ein Schnitt von 15—20 cm Länge am Aussenrand des Rectus durch die Bauchwand geführt wird, so durchtrennt derselbe mehrere Nervenstämmchen. Wenn nun auch im oberen und unteren Grenzgebiet ein Eintreten der benachbarten Nervenäste für die durchschnittenen angenommen werden könnte, so würde doch stets bei einer solchen Schnittlänge in der Mitte ein Teil des medialen Muskelabschnittes seiner Innervation verlustig gehen. Bei dem schrägen Verlauf von N. XI. und XII. wird natürlich die Gegend des unteren Wundwinkels am meisten gefährdet sein. Der jeweils atrophierende Teil wird die Narbe in seinem Bereich schädigen, eine kleine Dehnung, ein kleiner Bauchbruch wird entstehen, aber derselbe wird sich vergrössern und allmählich die ganze Operationsgegend in seinen Bereich ziehen.

Leider war dem Verfasser bis zum Abschluss dieser Arbeit keine Gelegenheit geboten, weitere Fälle von Bauchbruch nach extramedianer Laparotomie zu untersuchen. Wenn die Untersuchung einer Reihe derartiger Fälle die Richtigkeit der Annahme einer neurotischen Atrophie als Grund der späteren Hernienbildung bewiese, und nach Ansicht Verf.'s wird dies eintreffen, so müsste mehr, wie bisher geschehen, nicht nur bei Schnitten im Rectus, sondern

auch bei anderweitigen Muskelschnitten Rücksicht auf den Nervenverlauf genommen werden. Die genaue Feststellung der Schnittrichtung auf Grund eingehender Untersuchung des für jede einzelne derartige Operation in Betracht kommenden Nervengebietes muss weiteren Arbeiten vorbehalten bleiben.

Erklärung der Abbildungen
auf Taf. II.

Fig. 1 zeigt ein Präparat von Kaninchen 70, getötet 4 Wochen nach Ausführung eines extramedianen Bauchschnittes. Rechts im Bilde ist ein Stück Rectus der gesunden Seite sichtbar, anschliessend die Linea alba, dann atrophierender Rectus (genauer Befund im Text.) Ganz links liegt die Schnittstelle mit einer Schlinge der fortlaufenden Catgutnaht.

Fig. 2 giebt die Schnittstelle aus einem Präparat von Kaninchen 97 wieder, getötet ca. 8 Wochen nach extramedianem Bauchschnitt. Links ist der laterale Teil des operierten Rectus sichtbar, beiderseits von parallelem Bindegewebe eingescheidet. Das Muskelgewebe setzt sich scharf gegen die medialwärts sich anschliessende Narbe ab. Diese ist schmal, nicht gedehnt, aber verdünnt. Sie geht über in eine Partie verdünnten Gewebes, welches aber atrophisches Muskelgewebe, nicht Narbengewebe ist; denn einzelne, zerstreute, ganz atrophische Muskelfasern sind deutlich sichtbar. Weiterhin nimmt die Muskelschicht wieder an Dicke zu, um näher an der Linea alba wieder sehr zusammenzuschmelzen. Im Photogramm nicht wiedergegeben. Das Präparat spricht sehr für ein primäres Nachgeben der Stelle, wo Narbe und atrophierender Muskelabschnitt zusammentreffen.

Die Mikrophotogramme verdankt Verfasser der Güte des Hrn. Dr. Schnaudigl, Assistenten an der Universitäts-Augenklinik zu Heidelberg, welchem auch an dieser Stelle der Dank des Verfassers ausgesprochen sein möge.

Fig. 1.

Fig. 2.

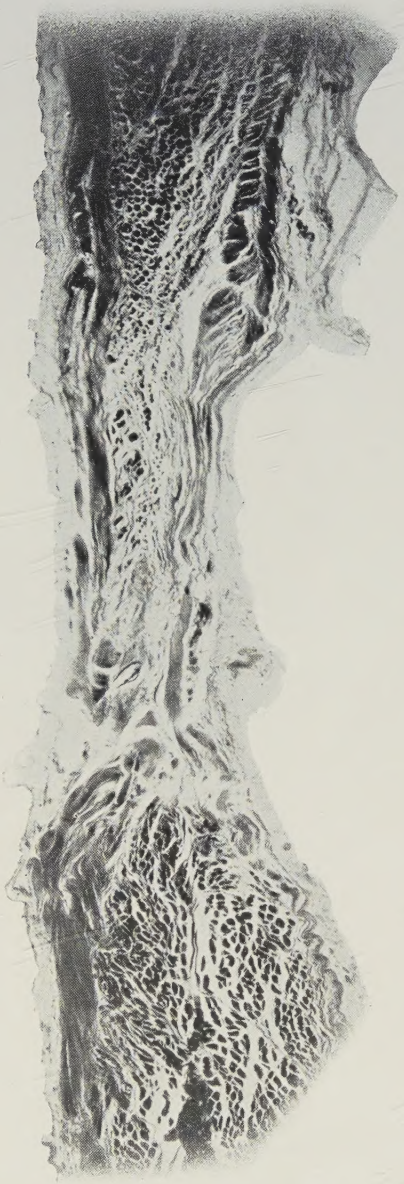

Beiträge zur klinischen Chirurgie. XXIII.

H. Laupp'sche Buchhandlung in Tübingen.